

## بروز عفونت ناشی از ارگانیس‌های شبیه

### فلاوباکتریوم سایکروفیلوس

#### (*Flavobacterium psychrophilus*)

#### در کپور نقره‌ای (*Hypophthalmichthys molitrix*)

فربیا اسماعیلی<sup>(۱)</sup> - مهدی سلطانی<sup>(۲)</sup> - احمد سیاری<sup>(۳)</sup>

۱ - بخش بیوتکنولوژی، موسسه تحقیقات شیلات ایران، تهران صندوق پستی: ۶۱۱۶-۱۴۱۵۵

۲ - گروه بهداشت و بیماریهای آبزیان، دانشکده دامپزشکی دانشگاه تهران،

صندوق پستی: ۶۴۳۳-۱۴۱۵۵

۳ - بخش آسیب‌شناسی دانشکده دامپزشکی دانشگاه شهید چمران اهواز، اهواز

تاریخ دریافت: آبان ۱۳۷۹ تاریخ پذیرش: مرداد ۱۳۸۰

**نکات کلیدی:** کپور نقره‌ای (فیتوفاگ)، بیماریهای باکتریایی، فلاوباکتریوم سایکروفیلوس،

به دنبال بروز تلفات قابل توجه تا میزان ۷۵ درصد در ماهیان کپور نقره‌ای (فیتوفاگ) *Hypophthalmichthys molitrix* در یکی از استخرهای پرورشی استان خوزستان که در زمستان ۱۳۷۳ بوقوع پیوست، از حواشی جراحات ساقه دم، آبشش، کلیه و کبد ماهیان مبتلا، اقدام به کشت باکتریایی روی محیط آگار سیتوفاگا گردید. همچنین از اندامهای مذکور برای مطالعات آسیب‌شناسی، نمونه‌گیری بعمل آمد. نتایج مطالعات باکتری‌شناسی منجر به جداسازی و شناسایی باکتریهای گرم منفی و میله‌ای طویل گردید که از نظر خواص شیمیایی مشابه فلاوباکتریوم سایکروفیلوس می‌باشند. در مطالعات آسیب‌شناسی، نکروز لایه‌های پوست، بافت‌های کلیه، کبد و در برخی مقاطع رشته‌های آبشش قابل مشاهده بود که در تعدادی از نمونه‌ها نیز رشته‌های باکتریایی دیده شد. براساس مطالعات انجام شده، این گزارش اولین مورد بروز عفونت

سیستمیک باکتریهای شبیه فلاوباکتریوم سایکروفیلوس در کیپور نقره‌ای در دنیا است. بیماری ساقه دمی (Peduncle disease) یا بیماری باکتریایی آبهای سرد (Bacterial cold water disease) با عامل فلاوباکتریوم سایکروفیلوس (*Flavobacterium psychrophilus*)، سیتوفاگا سایکروفیلوس (*Cytophaga psychrophilus*) یا فلکسی باکتر سایکروفیلوس (*Flaexibacter psychrophilus*) یکی از عوامل تلفات در آزاد ماهیان پرورشی بویژه در مراحل نوزادی و انگشت قد است. تا سال ۱۹۹۱ تصور بر این بود که این بیماری خاص آزاد ماهیان است (Lehmann et al., 1991) ولی گزارش‌های ابتلا و تلفات در کیپور معمولی، مارماهی و لای ماهی نشان داد که بیماری مذکور خاص آزاد ماهیان نبوده بلکه عامل بیماری قادر به ایجاد عفونت‌های جلدی و سیستمیک در سایر گونه‌های غیر از آزاد ماهیان می‌باشد. دامنه جغرافیایی بیماری مذکور در کشورهایی است که صنعت وسیع پرورش آزاد ماهیان را دارا هستند و از آب و هوای معتدل تا سرد برخوردارند. در ایران اولین بار بیماری شبیه به بیماری باکتریایی آب سرد توسط سلطانی و رستمی (۱۳۷۶) از بچه ماهیان قزل آلای رنگین کمان در جاده هراز گزارش شد که منجر به تلفات قابل ملاحظه گردید. در خصوص نقش بیماریزایی فلاوباکتریوم سایکروفیلوس در گونه‌های غیر آزاد ماهی تنها گزارش قابل دسترس مربوط به Lehmann و همکاران (۱۹۹۱) است. مطالعه حاضر در مورد جداسازی و هیستوپاتولوژی ارگانیس‌های شبیه به فلاوباکتریوم سایکروفیلوس در ماهی کیپور نقره‌ای در درجه حرارت پایین (۸ تا ۱۲ درجه سانتی‌گراد) در جنوب کشور می‌باشد.

در زمستان ۱۳۷۳، ۷۵ عدد ماهی کیپور نقره‌ای و در حال مرگ از یکی از کارگاههای پرورشی استان خوزستان صید و به آزمایشگاه بیماریهای آبزیان مرکز تحقیقات شیلات خوزستان منتقل شد. این ماهیان در دامنه طولی و وزنی ۱۰/۷ تا ۱۶ سانتی‌متر و ۱۳/۵ تا ۳۴ گرم بودند. ماهیان با تانک‌های حمل نمونه همراه با اکسیژن‌دهی حمل شدند و پس از انتقال به آزمایشگاه و بیومتری، آزمایش‌های باکتری شناسی و آسیب‌شناسی در مورد آنها بعمل آمد. برای انجام آزمایش‌های باکتری شناسی ابتدا گسترش مرطوب از محل ضایعه تهیه و با میکروسکوپ نوری مشاهده گردید. همزمان با تهیه گسترش مرطوب، اقدام به تهیه گسترش و رنگ‌آمیزی گرم به روش Huker از

حواشی ضایعات گردید (Frerichs & Millar, 1993). روی محیط کشت آگار سیتوفاگا، محیط ژلوز خوندار (Oxoid) حاوی ۵ تا ۷ درصد خون گوسفند و محیط تریپتون سویا آگار (Oxoid) از اندام‌های ضایعه‌دار ساقه دم، کبد، کلیه و آبشش کشت داده شد (Frerichs & Millar, 1993)؛ (Roberts, 1989 ; Austin & Austin, 1993) و همزمان برای آزمایشات آسیب‌شناسی نمونه‌هایی از بافت‌های مختلف از جمله ساقه دم، کبد، کلیه و آبشش در فرماین فسفات بافر ۱۰ درصد تثبیت شد (Roberts, 1989). در ادامه آزمایش‌های میکروپشناسی، محیط‌های کشت در درجه حرارت‌های  $10 \pm 2$  و  $20 \pm 2$  درجه سانتیگراد به مدت ۷۲ ساعت نگهداری و بعد از رشد پرگنه‌ها و ثبت خصوصیات ظاهری پرگنه‌ها، کشت مجددی از باکتری‌ها روی محیط‌های تریپتون سویا آگار و ژلوز خوندار و سیتوفاگا آگار بعمل آمد و نمونه‌ها به مدت ۴۸ ساعت در درجه حرارت‌های مختلف  $10 \pm 2$  و  $20 \pm 2$  نگهداری شدند. از پرگنه‌های رشد یافته رنگ‌آمیزی بعمل آمد و نسبت به انجام آزمایشات بیوشیمیایی شامل حرکت، اکسیداز، کاتالاز، اندول، تولید سولفیت هیدروژن، هیدرولیز ژلاتین، احیاء نیتрат، تولید اسید از گلوکز - مانیتول - سالیسین - ساکارز - اکسیداسیون و تخمیر گلوکز در شرایط هوازی و بی‌هوازی، ووگس - پروسکور و رشد در درجه حرارت‌های ۴، ۲۸ و ۳۸ درجه سانتیگراد اقدام گردید (جدول ۱).

نتایج حاصل از آزمایش‌های بیوشیمیایی ثبت و با جداول منتشره برای تعیین جنس و گونه مقایسه شدند. برای مطالعات آسیب‌شناسی از بافت‌های باله و آبشش پس از کلسیم‌زدایی در EDTA ۱۰ درصد به مدت ۲۴ ساعت و از سایر بافتها شامل کلیه، طحال و کبد نسبت به انجام مراحل تهیه مقاطع بافتی ۵ میکرونی و رنگ‌آمیزی هماتوکسیلین - اتوزین و گیمسا اقدام گردید. سپس مقاطع بافتی رنگ شده مورد مطالعه قرار گرفتند.

در مشاهدات ماکروسکوپی، تمام ماهیان مورد مطالعه دچار پوسیدگی و خوردگی باله انتهایی و نواحی ساقه دم و آبشش‌ها بودند (شکل ۱). همچنین بیرون‌زدگی همراه با خونریزی چشم، پرولاپس مخرج و ریختن فلس‌ها نیز قابل مشاهده بود. در گسترش‌های مرطوب از حاشیه زخم‌های ساقه دم و موارد پوسیدگی باله‌ها، باکتری‌های رشته‌ای نازک و با حرکات سر خورنده قابل مشاهده بود. در رنگ‌آمیزی گرم از چنین گسترش‌هایی باکتری‌های رشته‌ای، طویل و گرم منفی غالب بودند. نتایج کشت باکتریایی از اندام‌های کلیه و کبد و در برخی موارد ساقه دم منجر به ظهور پرگنه‌های سفید مایل به زرد، کروی، کوچک و با لبه‌ای نامنظم در محیط آگار سیتوفاگا شده که از نظر ظاهری بصورت رشته‌های باکتریایی باریک و طویل با حرکات سرخورنده

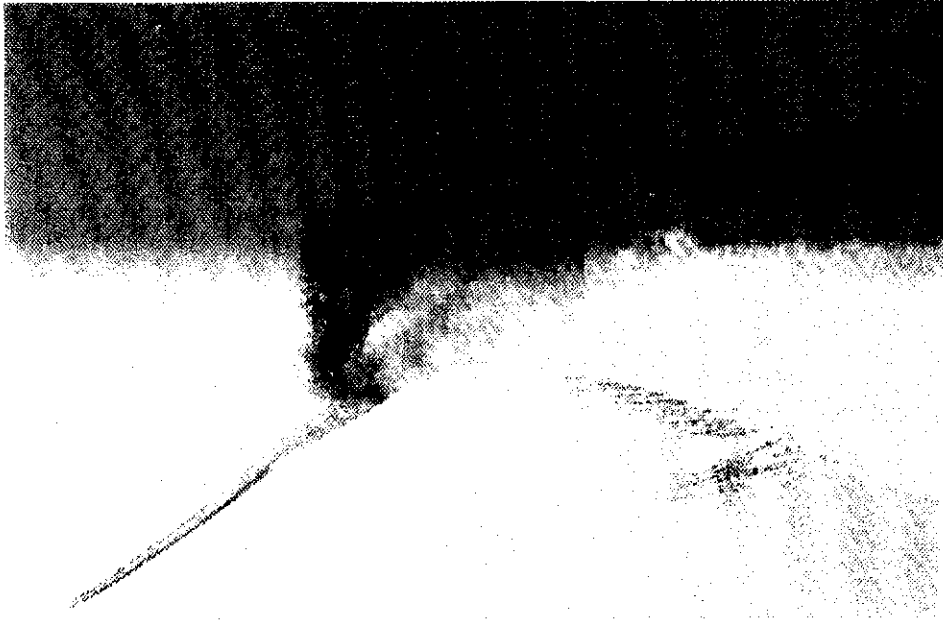
و گرم منفی بودند (شکل ۲). نتایج آزمایشهای فیزیولوژی و بیوشیمیایی از اینگونه پرگنه‌ها در جدول ۱ آمده است. بطوریکه با نتایج سوابق منتشره در مورد فلاوباکتریوم سایکروفیلوس همخوانی دارد (Austin & Austin, 1993). در مورد کشت باکتریایی از حواشی زخمهای ساقه دمی و آبشش‌ها نیز پرگنه‌های باکتریایی رشد کردند که بعضاً مشابه پرگنه‌های فوق‌الذکر بودند. در مطالعه میکروسکوپی در ناحیه ساقه دمی (شکل ۳)، آبشش (شکل ۴)، کبد و کلیه، نکروز سلولها و بافت مشاهده می‌شد.

جدول ۱: مشخصات مرفولوژی، فیزیولوژی و بیوشیمیایی ارگانسیم شبیه فلاوباکتریوم سایکروفیلوس جدا شده از بافتهای کلیه، کبد و زخم‌های ساقه دمی ماهی کپور نقره‌ای (اسماعیلی و کر، ۱۳۷۷)

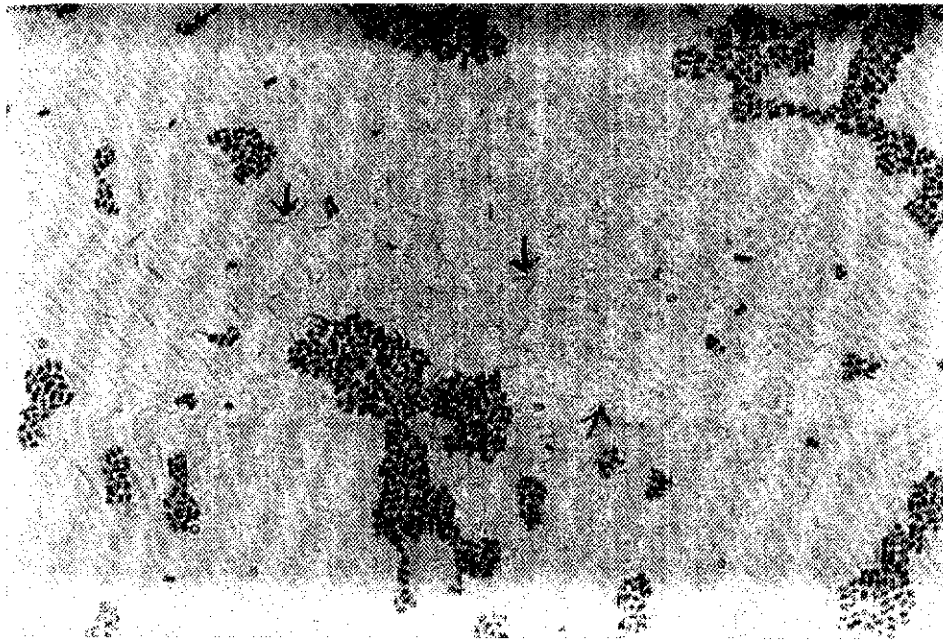
D	C	B	A	مشخصه
+	+	+	+	رشد در محیط آگار سیتوفاگا
+	d	d	d	اکسیداز
+	+	+	+	کاتالاز
-	-	-	-	اندول
-	-	-	-	سولفیت هیدروژن
+	+	+	+	هیدرولیز ژلاتین
+	d	d	d	احیاء نیترات
...	-	-	-	مصرف گلوکز
...	-	-	-	مانیتول
...	-	-	-	سالیسین
...	-	-	-	ساکارز
o	o	o	o	اکسیداسیون و تخمیر گلوکز
-	-	-	-	وگس - پروسکور
				رشد در دمای:
+	+	+	+	۴ درجه سانتی‌گراد
-	-	-	-	۲۸ درجه سانتی‌گراد
-	-	-	-	۳۸ درجه سانتی‌گراد

O - اکسیدکننده  
 d - مواردی که جوابهای متفاوت به دست آمد  
 ... - آزمایش بیوشیمیایی انجام نشده است


A - سویه‌های جدا شده از کبد  
 B - سویه‌های جدا شده از کلیه  
 C - سویه‌های جدا شده از حواشی زخمها  
 D - نتایج و سوابق منتشره Austin & Austin, 1993



شکل ۱: خوردگی و پوسیدگی باله دمی در کپور نقره‌ای



شکل ۲: باکتری فلاویباکتریوم سایکروفیلوس در محل ضایعه (رنگ آمیزی گرم،  $\times 100$ )



شکل ۳: نمای میکروسکوپی نکروز بافت عضله در ساقه دمی ماهی کپور نقره‌ای (رنگ آمیزی هماتوکسیلین-انوزین، بزرگنمایی ۷۲×)



شکل ۴: نمای میکروسکوپی هجوم باکتری در آبشش و نکروز بافت آبشش ماهی کپور نقره‌ای (رنگ آمیزی گیمسا، بزرگنمایی ۱۸۰×)

در مطالعات میکروسکوپی، نکروز سلولهای عضلات ناحیه ساقه دم، نکروز غضروف، نکروز و انهدام لایه‌های اپیدرم، درم و هیپودرم پوست مشاهده شد. سلولهای رشته‌ای باکتریایی در برخی نواحی نکروز شده مشاهده گردید. در بافت آیشش تلنجهکتازی و هموراژی، نکروز وسیع بافت، هیپرپلازی سلولهای اپیتلیوم، لاملاها و فیبروبلاست‌های همبند و چسبندگی و فیوژن لاملاها مشاهده شد. نکروز سلولهای کبدی، هموراژی در بعضی نواحی، هیپرپلازی، هیپرتروفی و پرخونی مشاهده شد. در بافت کلیه هیپرپلازی و نکروز در سلولهای مجاری کلیه مشاهده شد.

بیماری باکتریایی آبهای سرد یا ساقه دم با عامل فلاوباکتریوم یکی از عفونت‌های سیستمیک در آزاد ماهیان می‌باشد. بیماری مذکور در مراحل نوزادی بویژه در ماهی آزاد نقره‌ای و قزل‌آلای رنگین کمان (قبل از جذب کیسه زرده) موجب تلفات سنگین می‌گردد بطوریکه امروزه یکی از علل اصلی سندرم تلفات نوزادان قزل‌آلا را ارگاناسم‌های ذکر شده، می‌دانند (Lehmann et al., 1991). طی مطالعه‌ای، ۴ سویه از فلاوباکتریوم سایکروفیلوس را از کپور معمولی و مارماهی اروپایی مبتلا به جراحات پوستی و سپتی سمی حاد از شمال غربی آلمان جداسازی نمودند (Lehmann et al., 1991 in Rintamak et al., 1997). در مطالعه حاضر ارگاناسم‌های شبیه به فلاوباکتریوم سایکروفیلوس از ماهی فیتوفاگ با علائم سپتی سمی عمومی، جراحات پوستی و پوسیدگی‌ها جداسازی گردید. بنابراین به نظر می‌رسد بنابر اعتقادات قبلی فلاوباکتریوم سایکروفیلوس فاقد دامنه میزبانی خاص است (Bernardet et al., 1996).

به هر حال در هیچیک از مطالعات Lehmann و همکاران در سال ۱۹۹۱ و مطالعه حاضر بیماریزایی نژادهای جدا شده از کپور معمولی، مار ماهی و فیتوفاگ مورد مطالعه قرار نگرفته است. البته با توجه به اینکه نژادهای باکتری مذکور از اندام‌های خون ساز و جراحات ماهیان بیمار و در حال مرگ جداسازی گردیده است، لذا نقش بیماریزایی آن در این گونه ماهیان بیمار، منطقی به نظر می‌رسد.

هنوز مخزن طبیعی برخی از این ارگاناسم‌ها مانند فلاوباکتریوم سایکروفیلوس مشخص نمی‌باشد. به نظر می‌رسد که این ارگاناسم‌ها بخشی از فلور طبیعی محیط‌های آبی، پوست، آیشش و دستگاه گوارش ماهیان محسوب می‌شوند. از آنجایی که براساس مطالعات موجود سویه‌های

فلاوباکتریوم کولومناریس (*F. columnaris*) در درجه حرارت‌های کمتر از ۱۵ درجه سانتیگراد به ندرت بیماریزا هستند (Wakabayashi, 1993) و با توجه به نقش بیماریزایی فلاوباکتریوم سایکروفیلوس در درجه حرارت‌های پایین (Holt et al., 1993)، لذا احتمالاً "باکتری‌های جدا شده در این مطالعه سویه‌هایی از فلاوباکتریوم سایکروفیلوس می‌باشند. به هر حال نباید نقش بیماریزایی سایر گونه‌های این نوع موجودات را در درجه حرارت‌های پایین از نظر دور داشت. برای مثال طی مطالعه‌ای ۵ ساله در کشور نروژ و به منظور ارزیابی نقش فلاوباکتریوم / فلکسی باکتر در پوسیدگی باله مشخص شد که در بیش از ۵۹ درصد موارد فلاوباکتریوم جونسونا نقش داشته است (Soltani et al., 1994). در هر صورت مطالعات بیشتری نیاز است تا ضمن شناسایی دقیق گونه باکتریایی جدا شده در این مطالعه، به بررسی نقش بیماریزایی آنها بویژه در ماهی فیتوفاگ نیز پرداخته شود.

## منابع

اسماعیلی، ف. و کر، ن.، ۱۳۷۷. بررسی ضایعات باکتریایی در ماهیان پرورشی استان خوزستان. مؤسسه تحقیقات و آموزش شیلات. ۸۵ صفحه.

سلطانی، م. و رستمی، م.، ۱۳۷۶. عفونت ناشی از ارگانسیم‌های شبیه به فلکسی باکتر/سیتوفاگا در ماهی قزل‌آلای رنگین کمان پرورشی در شمال ایران. مجله دانشکده دامپزشکی دانشگاه تهران. دوره ۲، شماره ۳، صفحات ۱۳ تا ۲۳.

Austin, B. and Austin, D.A. , 1993. Bacterial fish pathogen disease in farmed and wild fish. Ellis Hoorwood, 384 P.

Bernardet, J.F. ; Segers, P. ; Vancanneyt, M. ; Bertthe, F. ; Keroeters, K. and Vandamme, P. , 1996. Cutting a gordian knot, emended classification and description of the genus *Flvobacterium*, emended description of the family Flvobacteriaceae and proposal of *Flvobacterium (Cytophaga aquatilis)*. Int. J. Syst. Bacteriol. Vol. 46, pp.128-148.



- Frerichs, G.N. and Millar, S.D. 1993.** Manual for the isolation and identification of fish bacterial pathogen. Institute of aquaculture, University of Stirling, Pisces Press. Stirling, Scotland, 60 P.
- Holt, R.A. ; Rohovec, J.S. and Fryer, J.L. 1993.** Bacterial cold water disease in Inglis Valerie, Ronald J. Roberts, Niall R. Bromagge. Institute of Aquaculture. pp.1-40.
- Lehmann, J. ; Mack, D. ; Stuerenberg, F.G. and Bernardet, J.F. 1991.** Fish isolation of *Cytophaga psychrophila* from a systemic disease in eel and cyprinids. Dis. Aquat. Org. Vol. 10, pp.217-220.
- Rintamaki, P.K. ; Bernardet, J.F. and Bloigu, A. , 1997.** Yellow pigmented filamentous bacteria connected with farmed Salmonid fish mortality. Aquaculture Vol. 149, pp.1-14.
- Roberts, R.J. , 1998.** Fish pathology. Baillier Tindall, London, U.K. 467 P.
- Soltani,M. ; Munday, B.L. and Carson, J. 1994.** Susceptibility of some fresh water species of fish to infection by *Cytophaga johnsone*. Bull. Eur. Ass. Fish Pathol. Vol. 14, pp.133-137.
- Wakabayashi, 1993.** Columnaris Disease. In: Bacterial disease of fish. (Eds. V. Inglis, R. Roberts. J. and BROMGE). Blackwell Scientific Pub. Oxford. pp.23-39.

# Occurance of *Flavobacterium psychrophilus*-Like Infection in Silver carp (*Hypophthalmichthys molitrix*)

Esmaeli F.<sup>(1)</sup> ; Soltani M.<sup>(2)</sup> and Sayari M.<sup>(3)</sup>

1 - Biotechnology Dept., I.F.R.O., P.O.Box: 14155-6116 Tehran, Iran

2- Aquatic Animal Health Dept., Faculty of Veterinary, University of Tehran,  
P.O.Box:14155-6433 Iran.

3- Histopathology Dept., Faculty of Veterinary, University of Shahid Chamran,  
Ahwaz, Iran

Received : November 2000      Accepted : August 2001

**Key words :** Silver carp, Bacterial infection, *Flavobacterium psychrophilus*

## ABSTRACT

In winter 1994, a mortality upto 70% was observed in cultured silver carp (*H. molitrix*) in one of the Khouzestan Province fish farms. Bacteriological studies were carried out on the samples obtained from kidney, liver, eroded tails and gills using Cytophaga medium resulted in isolation of filamentous gram negative bacteria. These bacteria were similar to *Flavobacterium psychrophilus* from point of chemical characteristics. Histological observations showed some necrosis in skin's layers, tissues of livers, kidneys and some sections of gill filaments.

Review of present literature indicate that there is no pervious report on natural occurance of *Flavobacterium psychrophilus* infection in silver carp.